

Bissgabe statt Bissnahme – reproduzierbare Ergebnisse

| Prof. Dr. Udo Stratmann, ZÄ Farina Blattner, ZTM Wolfgang Arnold

Der systematische Aufbau der DIR® Schiene nach der Messung: Grundvoraussetzung für die Anfertigung einer DIR® Schiene ist die Vermessung der Gelenkköpfe in der Gelenkgrube und somit die Unterkieferlage zum Oberkiefer mit dem DIR® System. Um die DIR® Schiene als 24-Stunden-Schiene tragen zu können, müssen ästhetische und phonetische Grundvoraussetzungen zahntechnisch geschaffen werden.

Der Sublingualbügel oder gegebenenfalls Vestibulärbügel ist unbedingt als ein gegossener Bügel erforderlich, um ihn dem Kieferverlauf ideal anzupassen. Der Bügel liegt von der Schleimhaut circa 0,2 mm ab, um auch bei veränderten Schleimhautverhältnissen keinen Druckreiz am Kiefer auszulösen (Abb. 1). Damit ein angenehmes Zungengefühl entstehen kann, muss der Bügel tropfenförmig, lunkerfrei und ohne scharfe Kanten gearbeitet werden.

von der Zahnwandung leicht abliegend, um sie mit Kunststoff vollständig zu ummanteln, somit ist ein ausreichender Verbund geschaffen, ohne den Mundraum unnötig einzuengen. Eine weitreichende Retention schwächt den Kunststoffanteil. Der Kunststoffanteil ummantelt die 4er, 5er, 6er und den mesialen Anteil der 7er bukkal, okklusal und lingual. Der retentive Zahnanteil unterhalb des Äquators wird zur Befestigung genutzt, um ein Zungenspiel mit der Schiene zu verhindern (Abb. 2–3). Die Lagestabilität und exakter Sitz sind Voraussetzung, um das Messergebnis in die DIR® Schiene zu übertragen. Der Marginalsaum der Zähne darf vom Kunststoff nicht erfasst werden, damit keine Reizung hervorgerufen wird.

Im Prämolarenbereich ist zwischen Bügel und Kunststoffanteil für Zungenfreiheit zu sorgen, um die Lautbildung nicht zu behindern. Der aufsteigende Bügel bringt Kunststoff und Bügel in einem flachen Winkel zusammen (Abb. 4). Man verhindert durch diese Gestaltung von Kunststoff und Modellgussbügel ein Wundwerden und Einklemmen der Zunge.

Front- und Eckzähne werden nicht mit Kunststoff belegt, um die Ästhetik und die Sprache nicht zu behindern (Abb. 5). Ein Elongieren der Frontzähne und gegebenenfalls vorhandener 8er wird durch die ausreichende Initialisierung der Zähne beim Essen und Zähneputzen verhindert. Um eine Mindeststabilität

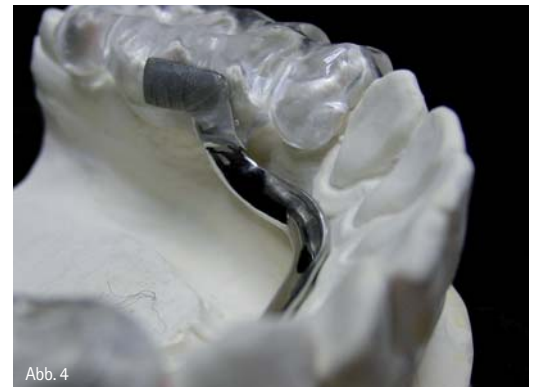

Abb. 4

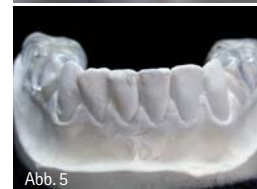

Abb. 5

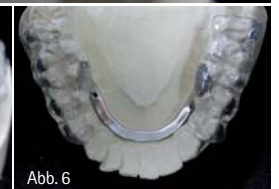

Abb. 6

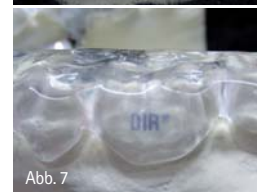

Abb. 7

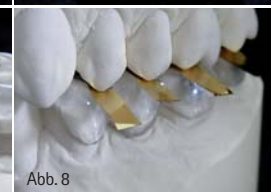

Abb. 8

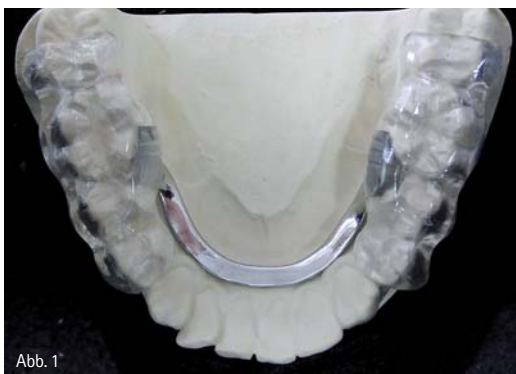

Abb. 1

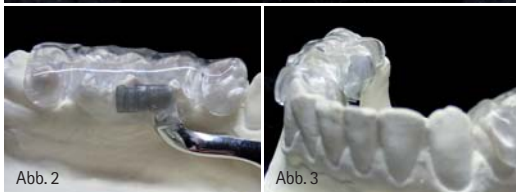


Abb. 2

Abb. 3

Die Retentionen für die Aufnahme des Kunststoffs sind beidseitig im Bereich der ersten Molaren am aufsteigenden Ende des Bügels. Die Retentionen sind

zu gewährleisten, muss die okklusale Stärke der Kunststoffschicht im 6er-Bereich ca. 2 mm betragen (Abb. 6–7). Unterkiefersituationen mit anteriorer Restbeziehung müssen eine sattelförmige Auflage auf dem Kieferkamm haben, gleich einem Prothesenlager, das die retromolaren Polster umfasst, um eine Einlagerung der Freundsituation zu verhindern. Unterkiefer-Situationen mit alternierender Restbeziehung bekommen die Zahnlücken sattelförmig

ausgefüllt. Bei anteriorer und alternierender Restbeziehung können die Retentionen des Bügels auch in die Sattelteile gelegt werden, sofern ein ausreichender Abstand zum Kieferkamm eingehalten wird. Bei der Retentionsplanung muss beachtet werden, dass für zahnärztliche Planungen, wie zum Beispiel bei Wurzelrestentfernungen oder Implantationen, die Sättel in partiellen Teilen basal freigeschliffen werden müssen, ohne dass die Retention leidet. Der Kunststoff ist blasenfrei, sauber ausgearbeitet und poliert. Es sind glatte Flächen und weiche Übergänge geschaffen, um der Zunge ein Wohlgefühl zu vermitteln. Das DIR® Logo ist im 6er-Bereich bukkal einzulegen, um eine eindeutige Identifizierung sicherzustellen (Abb. 7).

Die okklusale Ausgestaltung der DIR® Schiene schafft für die palatinalen Höcker und für die inneren Abhänge der bukkalen Höcker der Oberkieferzähne deutliche Führungsmulden, die im Schlussbiss Halt geben. Die trichterförmigen Mulden sind leicht abgerundet und ermöglichen beim Zubiss das Eingleiten der Oberkieferhöcker in die Schienenposition (Abb. 8, Dentallabor Arnold GmbH, ZTM H-G. Berendes).

Die ideale Kondylusposition ist individuell verschieden

Aufgrund der steigenden Prävalenz von CMD-Störungen in der Bevölkerung ergibt sich die Forderung nach einer reproduzierbaren Kondylusposition bei der Kieferrelationsbestimmung als Basis für die Schienentherapie und die nachfolgende definitive prothetische Versorgung. Auch bei größeren prothetischen Restaurationen von beschwerdefreien Patienten ist dies zur Prävention von Funktionsstörungen nötig.

Die ideale Kondylusposition ist individuell verschieden und kann nicht durch eine geführte Handbissnahme eingestellt werden, da der Behandler die Topografie des Kondylus-Diskus-Fossa-Komplexes des Patienten nicht kennt („blinde Führung“) und da der Patient reflektorisch gegen die passive Manipulation aktiv-muskulären Widerstand leistet, auch wenn er bemüht ist, bewusst willkürliche Unterkieferbewegungen zu vermeiden. Demnach muss der Patient selbst seine physiologische

oder zentrische Kondylusposition finden, indem er in aufrechter Kopfhaltung in der Ruheschwebelage, also ohne okklusionsbedingte Störungen, den Ruhetonus seiner Kaumuskulatur einstellt und sich damit „selbst zentriert“. Die zentrale Lage des Kondylus als Idealposition ist aus zwei biomechanischen Gründen dann erreicht, wenn seine anteriore Kuppe direkt hinter dem Wendepunkt und der Kondyluszenit unter dem Zenit der Fossa liegt (Abb. 9).

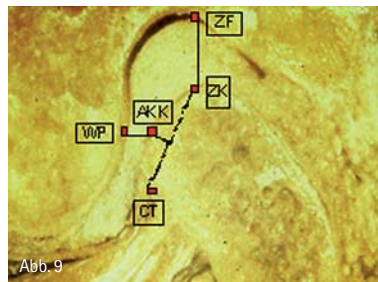


Abb. 9
Sagittalschnitt eines Kiefergelenkes in Kondylusidealposition, WP = Wendepunkt, ZF = Zenit der Fossa, ZK = Zenit des Kondylus, CT = Crista transversa, AKK = anteriore Kondyluskuppe auf halber Strecke zwischen ZK und CT. (Copyright: Prof. Dr. Stratmann)

Einerseits kann in dieser Kondylusposition die auf das Kiefergelenk einwirkende Kompressionskaudruck der Kieferschließer, deren Kraftresultante nach oben und vorne weist, auf den kompakten Knochen des Tuberculum abgeleitet und der dünne Zenit der Fossa so geschont werden. Andererseits können nur bei dieser Kondylusposition die Muskelfasern der Kieferöffner und -schließer sowie der Retraktoren und des Pro- und Laterotraktors (unterer Kopf des M. pterygoideus lateralis) ihre Ruhetonusfaserlänge einnehmen, weil sie weder gedehnt noch nennenswert kontrahiert sind und sich damit in einem physiologischen Äquilibrium befinden. Die Forderung nach einer Selbstzentrierung ohne Okklusion wird durch das Verfahren des elektronischen Pfeilwinkel- oder Stützstiftregistrates (DIR® System) erfüllt.

Bei CMD-Patienten ist eine temporäre Schienentherapie nahezu unumgänglich. Bei der labortechnischen Anfertigung der Okklusionsschiene müssen die individuellen Kondyluspositionen des Patienten (sagittale und rotatorische Verlagerungen), die an Fallbeispielen im Folgenden vorgestellt werden sollen, durch eingearbeitete Führungen be-

rücksichtigt werden, um die Unterkieferpositionierung durch Eingleiten in die zentrische Soll-Position zu erleichtern.

Im ersten Fall einer rein vertikalen Kondylusverlagerung nach kranial ist die horizontale Kondylusposition im Sollbereich und erfordert eine Schiene in habitueller Okklusion. In den anderen vier Fällen ist eine solche Schiene jedoch kontraindiziert, da eine Okklusion in der habituelleren Ist-Position die vorliegende dentookklusale Störung bzw. die Kondylusfalschläge nicht korrigieren kann.

Die folgenden fünf Fälle illustrieren typische Patientensituationen mit Kondylenverlagerung in der habituelleren Okklusion, die mit unterschiedlichen Schientypen therapeutisch in die zentrische Soll-Position zurückgeführt werden.

Fall 1: Adjustierte Schiene nach DIR®

Im vorliegenden Fall ist die Ist-Position (Abb. 10) mit der Soll-Position identisch, da die lateralen- und die frontalen Referenzstriche ohne Versatz übereinander stehen. Die Umzeichnung der Modellanalyse (Abb. 11) zeigt einen Frühkontakt bzw. Störkontakt rechts (F) mit einer entsprechenden vertikalen Erhöhung (geringe Nonokklusion). Beim Patienten ist ein verstärkter Tonus der sechs Kieferschließermuskeln (sechs lange Pfeile) mit dem Ergebnis einer beidseitigen Gelenkkompression nach kranial (acht kurze Pfeile) entstanden.

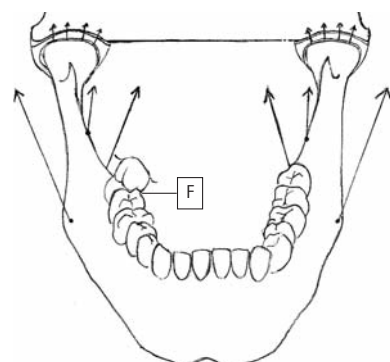
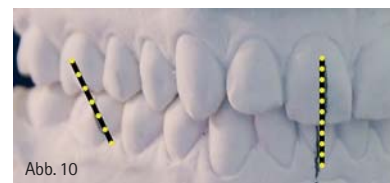

Abb. 11 (Copyright: Prof. Dr. Stratmann)

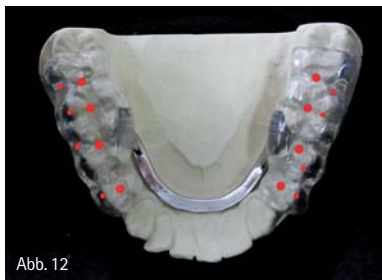

Abb. 12

Veränderung von Ist-Position in Soll-Position: Durch die Therapie mit der adjustierten Schiene werden beide Kondylen aus der Kompression genommen.

Anfertigung der DIR® Schiene (Abb. 12): Im Bereich der 4er, 5er und 6er ist auf maximalen Zahnkontakt (rote Stops und Kontaktpunkte) zu achten, Die 7er sind nur zur Hälfte (im mesialen Teil) mit Kunststoff belegt, um eine ungestörte Schlussbissbewegung zu ermöglichen.

Fall 2: Entlastungsschiene oder Entspannungsschiene nach DIR®

Im vorliegenden Fall ist die Ist-Position (Abb. 13) von der Soll-Position (Abb. 14) abweichend. Hier konnte bei der DIR® Vermessung keine eindeutige retrale Pfeilspitze aufgezeichnet werden. Die Modellanalyse zeigt in der Ist-

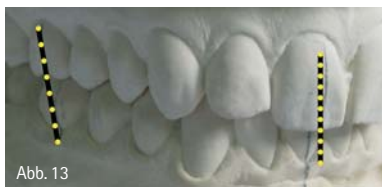

Abb. 13

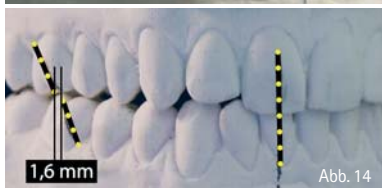

Abb. 14

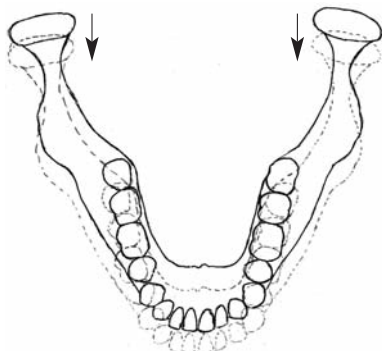


Abb. 15

(Copyright: Prof. Dr. Stratmann)

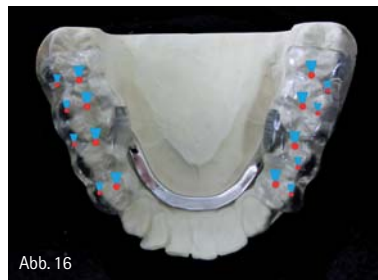

Abb. 16

Situation eine maximale Interkuspudation. Der scheinbare transversale Versatz des Unterkiefers (siehe frontale Originalreferenzstriche) entsteht durch die perspektivische Verzerrung (fotografische Parallaxe) der Schneidezahnstufe.

In der Soll-Position ist ein sagittaler Versatz des Unterkiefers um 1,6 mm nach vorn (laterale Referenzstriche) erkennbar. Ein transversaler Versatz ist nicht auffällig (siehe frontale Referenzstriche). Beim Patienten lag in der Ist-Position eine beidseitig retrale Gelenkkompression bzw. Kondylusverlagerung nach retral vor.

Ist-Position (Abb. 15)

= durchgezeichneter Unterkiefer

Soll-Position (Abb. 15)

= gestrichelt gezeichneter Unterkiefer

Veränderung von Ist-Position in Soll-Position: Durch die Therapie mit der Entlastungsschiene werden beide Kondylen um 1,6 mm nach anterior versetzt (Pfeile) und aus der Kompression genommen.

Anfertigung der DIR® Schiene (Abb. 16): In der okklusalen Ausgestaltung der DIR® Schiene muss ein Freiraum für die protrusive Verlagerung (blaue Trapezmarkierungen) geschaffen werden. Die trichterförmigen Vertiefungen sollen das Eingleiten in die Soll-Position entlang der Oberkieferhöcker erleichtern und müssen hier nach retral erweitert werden.

Fall 3: Entlastungsschiene oder Entspannungsschiene nach DIR®

Im vorliegenden Fall ist die Ist-Position (Abb. 13) von der Soll-Position (Abb. 17) abweichend. Hier konnte bei der DIR® Vermessung eine eindeutige retrale Pfeilspitze aufgezeichnet werden. Die Modellanalyse zeigt in der Ist-Situation eine maximale Interkuspudation. Der scheinbare transversale Versatz des Unterkiefers (siehe frontale Original-

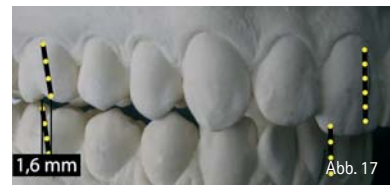

Abb. 17

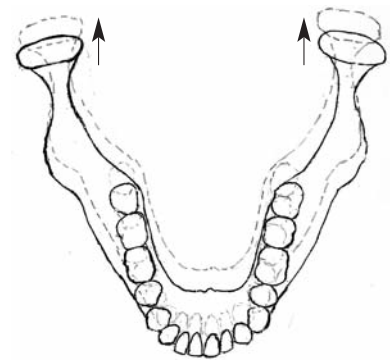


Abb. 18

(Copyright: Prof. Dr. Stratmann)

ferenzstriche) entsteht durch die perspektivische Verzerrung (fotografische Parallaxe) der Schneidezahnstufe.

In der Soll-Position ist ein sagittaler Versatz des Unterkiefers um 1,6 mm nach retral (laterale Referenzstriche und frontale Referenzstriche mit verlängerter Schneidezahnstufe) erkennbar. Ein transversaler Versatz ist nicht auffällig.

Beim Patienten lag in der Ist-Position eine beidseitig Kondylusverlagerung nach vorn vor.

Ist-Position (Abb. 18)

= durchgezeichneter Unterkiefer

Soll-Position (Abb. 18)

= gestrichelt gezeichneter Unterkiefer

Veränderung von Ist-Position in Soll-Position

(Abb. 18): Durch die Therapie mit der Entlastungsschiene werden beide Kondylen um 1,6 mm nach retral versetzt (Pfeile).

Anfertigung der DIR® Schiene (Abb. 19): In der okklusalen Ausgestaltung der DIR® Schiene muss ein Freiraum für die retrusive Verlagerung (blaue Trapezmarkierungen) geschaffen werden.

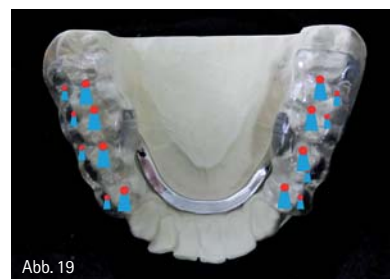

Abb. 19

Die trichterförmigen Vertiefungen sollen das Eingleiten in die Soll-Position entlang der Oberkieferhöcker erleichtern und müssen hier nach anterior erweitert werden.

Fall 4: Neuprogrammierungsschiene nach DIR®

Im vorliegenden Fall ist die Ist-Position (Abb. 13) von der Soll-Position (Abb. 20) abweichend. Ausgangssituation ist wie im Fall 3 beschrieben.

In der Soll-Position ist ein transversaler Rotationsversatz des Unterkiefers um 2,1 mm nach links in der Frontzahnregion (frontale Referenzstriche) und um 1,2 mm in der Molarenregion (laterale Referenzstriche) erkennbar. Beim Patienten lag in der Ist-Position eine linksseitige Kondylusverlagerung nach vorn und medial vor.

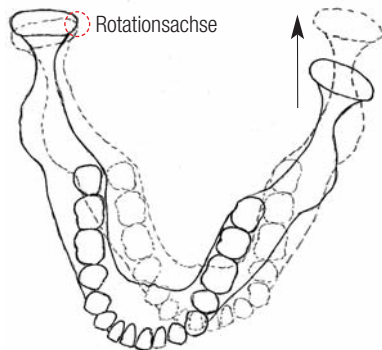
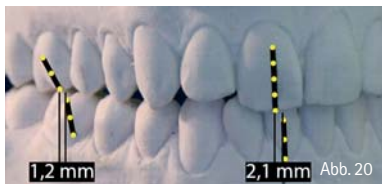


Abb. 21 (Copyright: Prof. Dr. Stratmann)

Ist-Position (Abb. 21)
= durchgezeichneter Unterkiefer
Soll-Position (Abb. 21)
= gestrichelt gezeichneter Unterkiefer:
Veränderung von Ist-Position in Soll-Position

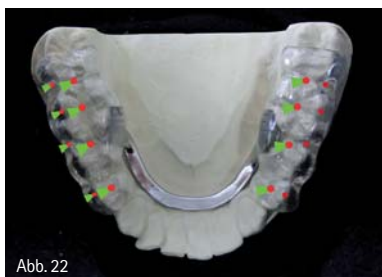

Abb. 22

(Abb. 21): Durch die Therapie mit der Neuprogrammierungsschiene wird der rechte Kondylus geringgradig rotiert und der linke Kondylus um 2,1 mm zurückrotiert (Pfeil).

Anfertigung der DIR® Schiene (Abb. 22): Bei deutlich lateraler Abweichung der Soll-Position ist es notwendig, dass ein Freiraum im Okklusionsrelief für die mediotrusive Verlagerung (grüne Trapezmarkierungen) geschaffen wird. Die trichterförmigen Vertiefungen sollen das Eingleiten in die Soll-Position entlang der Oberkieferhöcker erleichtern und müssen hier nach lateral/medial erweitert werden.

Fall 5: Neuprogrammierungsschiene nach DIR®

Im vorliegenden Fall ist die Ist-Position (Abb. 13) von der Soll-Position (Abb. 23)

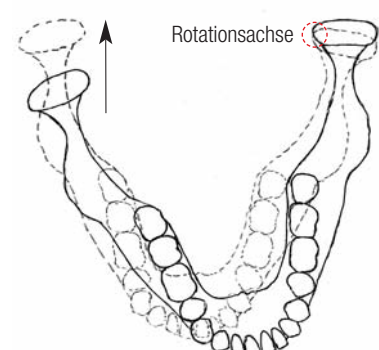
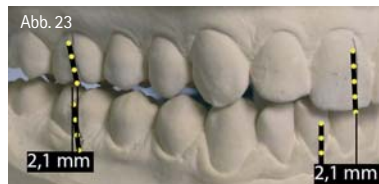

Abb. 23 (Copyright: Prof. Dr. Stratmann)

abweichend. Ausgangssituation ist wie im Fall 3 beschrieben.

In der Soll-Position ist ein transversaler Rotationsversatz des Unterkiefers um 2,1 mm nach rechts in der Frontzahnregion (frontale Referenzstriche) und um 2,1 mm in der Molarenregion (laterale Referenzstriche) erkennbar.

Beim Patienten lag in der Ist-Position eine rechtsseitige Kondylusverlagerung nach vorn und medial vor.

Ist-Position (Abb. 24)
= durchgezeichneter Unterkiefer
Soll-Position (Abb. 24)
= gestrichelt gezeichneter Unterkiefer:

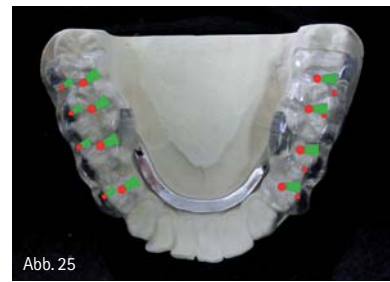

Abb. 25

Veränderung von Ist-Position in Soll-Position

(Abb. 24): Durch die Therapie mit der Neuprogrammierungsschiene wird der linke Kondylus geringgradig rotiert und der rechte Kondylus um 2,1 mm zurückrotiert (Pfeil).

Anfertigung der DIR® Schiene (Abb. 25): Bei deutlich lateraler Abweichung der Soll-Position ist es notwendig, dass ein Freiraum im Okklusionsrelief für die mediotrusive Verlagerung (grüne Trapezmarkierungen) geschaffen wird. Die trichterförmigen Vertiefungen sollen das Eingleiten in die Soll-Position entlang der Oberkieferhöcker erleichtern und müssen hier nach lateral/medial erweitert werden.

Wichtig: Jede DIR® Schiene muss nach zwölf Wochen neu adjustiert werden, um den Abrieb in der Okklusionsführung wieder auszugleichen.

DIR® Schiene: Geschmacksmuster-anmeldung-Nr. 535893501

autoren.

Prof. Dr. Udo Stratmann

Institut für Anatomie
Vesaliusweg 2–4, 48149 Münster
E-Mail: udo.stratmann@ukmuenster.de
www.hartgewebe.de

Danube Private University
Fakultät Medizin/Zahnmedizin
Dr.-Karl-Dorrek-Str. 23, Campus West
3500 Krems an der Donau, Österreich

Zahnärztin Farina Blattner

Gertenbachstr. 30, 42899 Remscheid
Tel.: 0 21 91/5 06 49
www.dr-blattner.de

ZTM Wolfgang Arnold

Bocholder Str. 5, 45355 Essen
Tel.: 02 01/8 68 64-0
www.fundamental.de